

Prehospitale behandeling van levensbedreigende bekkenringfracturen

In het najaar van 2007 introduceerde de RAV IJsselland de SAM Pelvic Sling™ binnen haar regio. Dit is een hulpmiddel dat bij levensbedreigende bekkenringfracturen bloedverlies tegengaat. Het gebruik binnen de RAV IJsselland werd een jaar lang gevolgd en geëvalueerd.

Bekkenringfracturen ontstaan vooral door een hoog energetisch trauma en kunnen gepaard gaan met levensbedreigende complicaties, zoals massaal en levensbedreigend bloedverlies. Hiervoor zijn verschillende hulpmiddelen op de markt. De SAM Pelvic Sling™ is hier een van. Deze bekken sling kan op eenvoudige wijze en binnen het 'gouden uur' worden toegepast. De kans op complicaties tijdens het aanbrengen is gering (4,5). Naast het tegengaan van bloedverlies geeft hij stabiliteit en kan daardoor pijn verminderen tijdens het vervoer van trauma-slachtoffers. Na introductie van de SAM Sling binnen de RAV IJsselland werd het gebruik een jaar lang gevolgd. Naast het gebruik door de ambulancehulpverleners werd ook het vervolg in de kliniek in de evaluatie meegenomen.

Anatomie en functie

Zoals te zien op de afbeelding (fig. 1) heeft het bekken een ringvorm.

Het is een samenvoeging van meerdere botten en het onderste deel van de wervelkolom. Opvallende delen zijn de twee ossa ilii (darmbeen), de twee ronde botdelen. Aan de voorzijde wordt het geheel bijeen gehouden door de symfyse. Het bekken draagt het gewicht van het gehele bovenlichaam en zorgt voor een verdere verdeling naar de benen en het zitbeen (os ischium). Ook is het een aanhechtingsplaats voor vele spieren van ons lichaam. Bij veel bewegingen van het lichaam speelt het bekken een rol. Een stabiel bekken is dus van belang voor ons dagelijks functioneren. Naast deze functie heeft het bekken een beschermende functie van organen, (grote) bloedvaten en zenuwen.

Epidemiologie

Bekkenringfracturen vormen 3 tot 8% van alle fracturen en komen voor bij 3% van alle patiënten die in een ziekenhuis omwille van een fractuur behandeld worden. Van alle verkeersslachtoffers vertoont 3 tot 10% een bekkenringletsel. Van de patiënten met een bekkenringletsel zijn 60 tot 80% mannen, met een gemiddelde leeftijd tussen de 30 en 40 jaar. Van hen vertoont 60% een of meerdere andere letsels van het musculoskeletale systeem (7). De mortaliteit van multitrauma patiënten met bekkenletsel ligt tussen de

5 en 20% (10). Hemodynamische stabiliteit is van levensbelang. Dit is aangetoond door de verschillen in mortaliteit: Bij de hemodynamisch stabiele patiënt was deze 3% tegenover 50% bij de hemodynamisch instabiele patiënt. In eerdere studies was al aangetoond dat bekkenfracturen bij multitraumapatiënten mede oorzaak, maar ook vaak de oorzaak, waren van het overlijden van de patiënt (10).

Pathologie

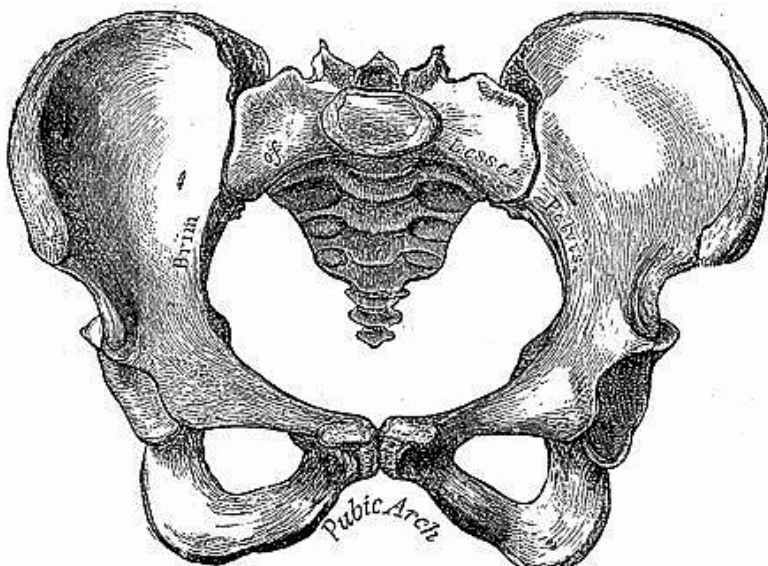
Bij een bekkenringfractuur kunnen bloedvaten geraakt worden door de scherpe botdelen, met als gevolg ongecontroleerde, levensbedreigende bloedingen. De kans op bekkenringfracturen is na een hoog energetisch trauma reëel aanwezig. Bij zo'n fractuur zal - in het algemeen - de ring collaberen (laterale compressie fractuur) of uiteen gaan (open boek fractuur). In beide gevallen is de ring van voren onderbroken door de breuk van de symfyse of het os pubis en aan de achterzijde ter hoogte van het sacro-iliacale gewricht.

Prehospitale diagnostisering en indicaties

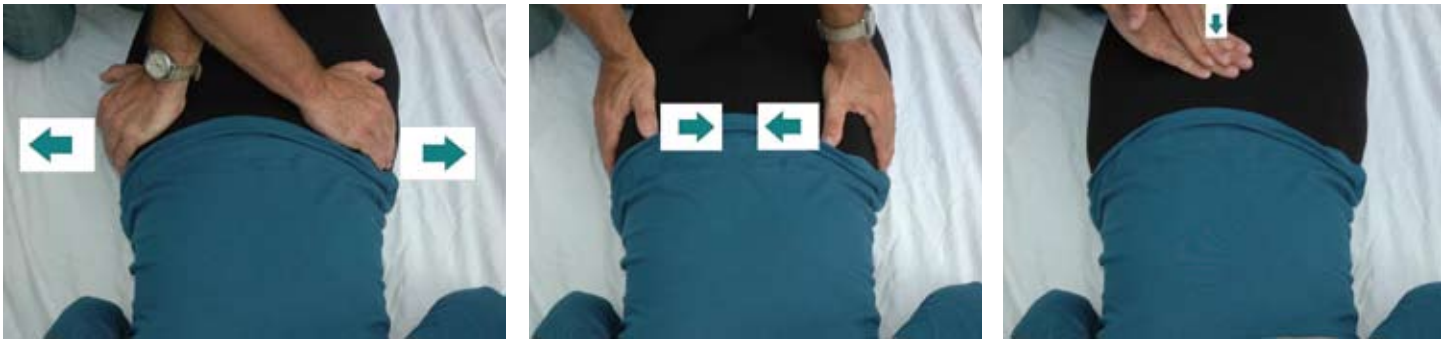Voor het diagnosticeren van een bekkenringfractuur in de prehospital situatie is het ten eerste belangrijk te letten op het ongevalsmechanisme. Geregeld wordt dit letsel gezien bij:

- verkeersongevallen (frontaal of zijdelings inwerkende kracht);
- val van grote hoogte (verticaal inwerkende kracht);
- arbeidsongevallen (vooral pletraumata) (7).

Pijn in het bekken is een verdere belangrijke aanwijzing. Soms voelt iemand dat het bekken - anatomisch - niet goed staat. Dit is niet altijd zo, omdat het voorkomt dat de ring terugschiet naar zijn normale stand. Voorts is onderzoek naar de stabiliteit van het bekken behulpzaam bij het juist diagnosticeren. Aan ambulanceverpleegkundigen wordt een -prehospitaal goed bruik-



Figuur 1.
Het bekken.



baar - lichamelijk onderzoek naar dit letsel geleerd. Het bestaat uit drie onderdelen (zie figuur 2). Ten eerste pakken de handen kruislings de tegenoverliggende bovenkant van de crista iliaca vast en oefenen voorzichtig druk uit. Mocht dit pijn, crepitaties of abnormale beweeglijkheid opleveren, dan is bekkenstabilisatie geïndiceerd en verder bekkenonderzoek gecontraïndiceerd omdat eventuele tamponnerende stolsels los kunnen raken (11). Wanneer deze verschijnselen niet aanwezig zijn dan worden ten tweede de beide handen op de crista iliaca gelegd waarbij de duim over de kam ligt. Ook nu wordt er voorzichtig druk uitgeoefend, echter nu naar het midden toe. Mocht ook dit niets opleveren dan wordt ten derde druk op het os pubis uitgeoefend.

Bij bewusteloze slachtoffers is het extra moeilijk een bekkenfractuur vast te stellen. Reactie op pijn - zoals bijvoorbeeld buigen en strekken - tijdens het uitvoeren van het bekkenonderzoek kunnen redenen zijn om de werkdiagnose bekkenringfractuur te stellen. Soms kunnen tekenen van hypovolemie - als gevolg van inwendige bloedingen - een aanwijzing zijn (1,9).

Prehospitala bekkenstabilisatie

Bij prehospitala bekkenstabilisatie spelen verschillende vragen een belangrijke rol: Op welke hoogte moet deze aangebracht worden? Hoe strak moet deze worden aangetrokken? Kan deze stabilisatie verder letsel veroorzaken? In 1999 heeft de marine van de Verenigde Staten een meerjarig onderzoek gefinancierd om deze vragen te beantwoorden (4,5). Optimaal bleek het bewerkstelligen van een gecontroleerde druk van 150 Newton rond het bekken. Deze kracht is gelijk aan de klinische en invasieve methode, de

pelvic C-clamp. Op grond van onder andere deze resultaten werd een bekken sling, de SAM Sling, ontwikkeld. Dankzij een mechanisme met een ring kan de druk gelijkmatig worden opgebouwd. Dit in tegenstelling tot een geïmproviseerde bekken sling gemaakt van bijvoorbeeld een laken. Deze bekken sling wordt nimmer op een zelfde wijze en met gelijkmatige kracht aangebracht. De Handelingenschema's van Ambulancezorg Nederland (2008) beschrijven dat het laken goed strak, maar niet te strak, moet zitten (6). Hoe strak is dat dan? Voor wat betreft de plaats bleek tijdens onderzoek (4,5) dat aanbrengen ter hoogte van de heup (trochanter major en symfyse) effectiever is dan rond het darmbeen (os ilium). De SAM Sling kan blijven zitten tijdens MRI onderzoek. In de vergrendeling zitten twee metalen drukveren; daarom adviseert de fabrikant in haar folder uitdrukkelijk om de SAM Sling goed vast te zetten indien deze in de MRI gaat. Daarnaast kan de SAM Sling - desgewenst - gewoon blijven zitten tijdens röntgen- c.q. CT onderzoek. Het geeft slechts een minimale verstoring van het beeld door de aanwezigheid van de twee kleine drukveren.

Het aanbrengen van de SAM Sling is eenvoudig en binnen enkele minuten te realiseren. Het dient vóór het transport naar de kliniek te geschieden. Het bij verdenking van bekken-

letsel vroegtijdig aanbrengen van de SAM Sling, kan een levensreddende handeling zijn omdat het bloedingen tamponneert of voorkomt. Waarschijnlijk is het grootste voordeel te behalen indien er sprake is van een open boek fractuur. De kans op complicaties is minimaal. Bottlang stelde zich de vraag hoe groot de kans op complicaties zou zijn. Zelfs in het slechtste scenario, wanneer de SAM Sling aangebracht zou worden bij een instabiele laterale compressiefractuur, waarbij overcompressie vermeden zou moeten worden, bleek dat het aanbrengen veilig was en geen significante overdruk gaf. In de kliniek kan de SAM Sling eveneens behulpzaam zijn bij het aanleggen van de externe bekkenfixatuur doordat de stabilisatie tot die tijd gewaarborgd blijft. Klinisch onderzoek (prospectief clinical trail) toonde effectief en veilig gebruik aan. Naast deze twee aspecten bleek dat de SAM Sling goed werd verdragen en geen ischemie of huiddefecten veroorzaakt, zelfs niet wanneer de sling vijf dagen bleef zitten.(4,5)

Voor zover is kunnen nagaan, zijn er alleen testen gedaan met volwassenen. Hier ligt dan waarschijnlijk ook de reden dat de fabrikant gebruik bij kinderen niet aanraadt.

Introductie en ervaringen binnen de RAV IJsselland

Introductie van de SAM Sling was opgenomen tijdens de regionale

Figuur 2. De drie stappen in het prehospitala onderzoek. Levert de eerste stap (links) al een indicatie voor bekkenletsel op, dan zijn stap twee (midden) en drie (rechts) gecontraïndiceerd.



Figuur 3. De SAM Sling.



leerd worden in de database. Inmiddels is de SAM Sling aangemerkt als handeling welke aangevinkt kan worden in de database RAVIS. Gemiddeld werd het gebruiksgemak door de ambulanceteams met een 7 beoordeeld. In alle gevallen was het ongevalsmechanisme in combinatie met de werkdiagnose de aanleiding om de SAM Sling te gebruiken. Er werd gevraagd om een schatting te maken van de tijd die men nodig heeft gehad om de SAM Sling aan te brengen. Gemiddeld schatte men de tijd op 2 minuut en 20 seconden. Tijdens de scholing viel op dat een goed getraind team hier minder dan een minuut voor nodig heeft. Terugkoppeling vanuit de kliniek was - op één uitzondering na - positief en het aanleggen van de SAM Sling werd als een meerwaarde ervaren. De ene minder goede ervaring was vooral gebaseerd op de constatering dat de sling niet goed (te los) was aangebracht. Hoogstwaarschijnlijk te verklaren omdat het een puber betrof met een kleine bekkenomvang. Tot slot: wanneer de SAM Sling werd mee gefotografeerd, leverde dit geen onoverkomelijkheden op bij de beelddiagnostiek.

Aanbevelingen

Een eenvoudig hulpmiddel zoals de SAM Sling maakt de kans op overleven groter bij prehospitala verdenking op een bekkenringfractuur. Ponsen (2009) beschreef in zijn promotieonderzoek algoritmen (beslisbomen) voor de behandeling van een patiënt met instabiele bekkenfractuur. De bekkensling wordt hierin bij - zowel de hemodynamisch instabiele - als de stabiele patiënt primair geadviseerd (10). De SAM Sling blijkt in de praktijk

voldoende te scoren als het gaat om gebruiksgemak. Voorwaarde is wel dat er geregeld mee geoefend wordt. Overigens geldt dit voor meer hulpmiddelen die binnen de ambulancezorg niet dagelijks gebruikt worden. De SAM Sling zou in een volgende druk van de AZN Handlingschema's opgenomen moeten worden. Dit kan er toe bijdragen dat een dergelijk eenvoudig hulpmiddel - op indicatie - een gouden standaard gaat worden binnen het gouden uur. Verder onderzoek - bij voorkeur binnen meerdere regio's - zou zinvol zijn om het gebruik binnen de ambulancezorg in Nederland in kaart te brengen. Door eerder onderzoek - echter vooral binnen het ziekenhuis - zijn al veel vragen beantwoord. Preklinisch blijven nog heel veel vragen open.

Bronnen

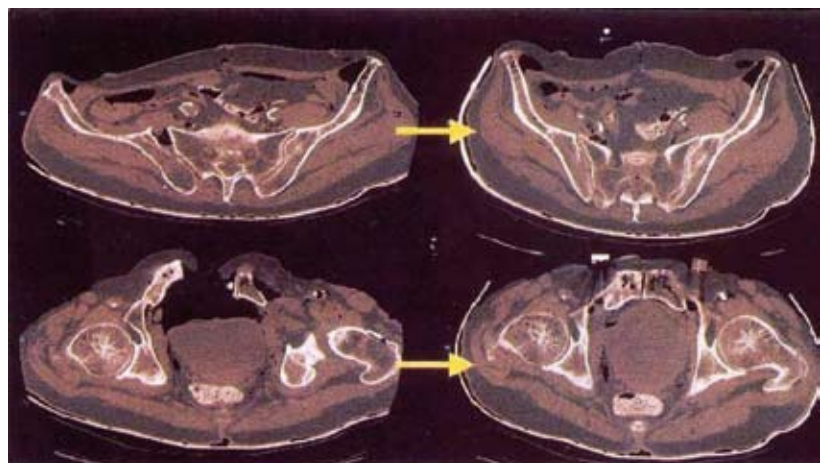
1. American College of Surgeons. Advanced Trauma Life Support for Doctors, ATLS Student Manual, 6th Ed. Chicago, IL: American College of Surgeons, 1997.
2. Anderson RN. Diagnosis: Fractured Pelvis. www.merginet.com/clinical/trauma/pelvicfractures.cfm. MERGINET, Sep 2000.
3. Bledsoe BE, Porter RS, Cherry RA. Essentials of Paramedic Care. Upper Saddle River, NJ: Brady/Prentice Hall Health, 2003.
4. Bottlang M, Krieg JC, Mohr M, et al. Emergent management of pelvic ring fractures with use of circumferential compression. J Bone Joint Surg 84 (A, Supplement 2):43-47, 2002.
5. Bottlang, M., et al.: Non-invasive reduction of open-book pelvic fractures by Emergency Stabiliza-

Figuur 4. Het aanbrengen van de SAM Sling gebeurt met twee hulpverleners. Beide trekken de band voorzichtig naar zich toe. Hierdoor komt de spanveer op de juiste spanning. Hierna worden beide uiteinden vastgeplakt met het klitteband.

najaarsscholing 2007. Naast theoretische achtergrond werd de praktische vaardigheid geoefend. Na een half jaar is het aanleggen tijdens een regionale scholing herhaald. Tijdens deze herhaling was opvallend dat bij het merendeel van de teams (85%) het advies gegeven moest worden om de kennis over het aanleggen te blijven herhalen. Hieruit zou men voorzichtig kunnen concluderen dat een eenmalige introductie cursus een laag retentiegehalte heeft en dat herhaling noodzakelijk is. Naast de introductie binnen de dienst werden de medische coördinatoren van de spoedeisende hulpen in de regio aangeschreven.

Het gebruik van de SAM Sling werd een jaar lang gevolgd. Het totaal kwam op veertien keer. Te weinig om conclusies te trekken maar voldoende om een indruk te kunnen krijgen. De SAM Sling is laagdrempelig en eenvoudig in gebruik. Na gebruik werd er door het team een evaluatieformulier ingevuld. Ook werd er door de behandeld arts op de SEH een evaluatieformulier ingevuld. Het gebruik van de SAM Sling kon nog niet worden aangegeven in de database RAVIS. Dus werden de collegae diverse malen herinnerd om na gebruik een formulier in te vullen. Helaas kon dit niet gecontro-

Figuur 5. Opnamen van het bekken waarbij goed het verschil te zien is tussen het niet (links) en het wel (rechts) aanbrengen van de SAM Sling.



tion of Unstable Pelvic Fractures.

6. Gras, Th., Handelingsschema's AZN, Zwolle 2008 (derde druk).

7. Haarman, H.J.Th.M. e.a, Klinische traumatologie, Elsevier, 2000.

8. Johnson D. Field management of pelvic fractures. Wilder News 8(1):6-8, 2004.

9. McSwain NE, Frame S, Salomone JP. PHTLS Basic and Advanced Prehospital Trauma Life Support, 5th Edition. St. Louis, MO: Mosby-Jems, 2003.

10. Ponsen, K.J., Experimental and clinical studies on pelvic ring injury,

Amsterdam, 2009.

11. Ramzy AI, Murphy D, Long W. The pelvic sheet wrap: Initial management of unstable fractures. JEMS 28(5):68-78, 2003.

12. Simpson T, Krieg JC, Heuer F, Bottlang M. Stabilization of pelvic ring disruptions w/circumferential sheet. J Trauma-Inj Infect Crit Care 52(1):158-161, 2002.

Video:

<http://video.google.com/videoplay?docid=-8295041508682735089> (dd. 17-08-2009)

Dit artikel is geschreven door

Ben Goosselink MANP

Nurse Practitioner Emergency Care

RAV IJsselland Zwolle

Correspondentie: b.goosselink@ravijsselvecht.nl

Voor de inventarisatie is dank verschuldigd aan:

Dr. L.A. Burghard, Chirurg, Isala klinieken Zwolle

Dr. A.K. Mostert, Orthopeed, Isala klinieken Zwolle

Drs. A.J. Frima, Chirurg Deventer Ziekenhuis

Drs. G.J. Eggink, MMA RAV IJsselland, Zwolle

Collegae RAV IJsselland